Über die Auswirkung der Funktion an Zähnen und Kiefern auf Grund der Untersuchung nicht entkalkter Zahn-Knochenschliffe.

Inaugural-Dissertation

zur

Erlangung des zahnärztlichen Doktorgrades

der

Hohen Medizinischen Fakultät

der

Rheinischen Friedrich Wilhelms-Universität

zu Bonn.

Vorgelegt am 31. Mai 1938

von

Maria Jansen

aus Düsseldorf (Rhld.).

Druck H. Trapp, Bonn, Stiftsgasse 11 / 1938.

Gedruckt mit Genehmigung der Medizinischen Fakultät der Universität Bonn.

Referent: Prof. Dr. Balters.

Korreferent: Prof. Dr. Wagenseil.

R. UNIV.
BIBLIOTHEEK
LEIDEN

Meinen lieben Eltern

in Dankbarkeit!

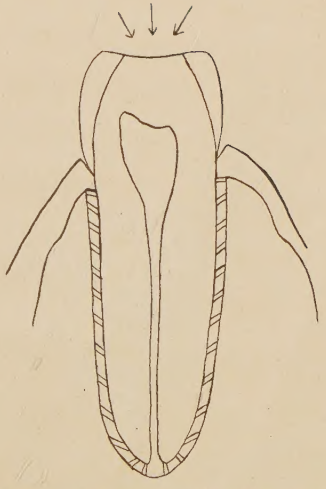

Abbildung I zeigt einen Zahn, der infolge der natürlichen Abschleifung der Zahnkrone eine rein vertikale Belastung erfährt: Der Periodontalraum ist überall gleich weit und die Sharpey'schen Fasern zeigen eine gleichmäßige Zugbeanspruchung.

Zone der Transparenz.

Abbildung II. Bei einseitiger Belastung bilden sich innerhalb des Periodontiums Druck- und Zugzonen aus. Es treten dauernde Schädigungen sowohl des Zahnes als auch des Knochens auf.

In der Literatur der letzten Jahre wird die funktionelle Bedeutung der einzelnen Organe immer mehr zum Mittelpunkt der Betrachtung gemacht. Betrachten wir unter diesem Gesichtspunkt die Vorgänge innerhalb des Gebisses, so sehen wir, daß dieses erst durch eine ausgeprägte Kaufunktion seine Form erhält. Außer dieser Formgebung bestimmt die Funktion auch die weiteren Um- und Abbauvorgänge in Zahn und Kiefer, sodaß wir sagen können: „Die Funktion sichert den Bestand des Gebisses." Durch eine starke Kautätigkeit erfährt der Zahn eine physiologische Abschleifung, die, da sie die zunächst punkthafte Berührung der Zähne des Ober- und Unterkiefers in eine flächenhafte umwandelt, eine ausgeglichene Belastung desselben gewährleistet. Dagegen lassen die Zähne bei fehlender oder ungenügender Kaufunktion diese Abschleifung vermissen. Durch die starke Verhöckerung eines solchen Gebisses werden Belastungsverhältnisse ausgelöst, die eine ungünstige Beanspruchung des Paradentiums herbeiführen. Die Kaukraft trifft in diesem Falle nicht senkrecht sondern in einem Winkel zur Zahnachse auf. Die Folge dieser Fehlbelastung ist eine Druckwirkung auf Zahn und Knochen. Da solche Einwirkungen die Hartsubstanzen von Zahn und Knochen treffen, müssen sich auch hier die ersten Veränderungen zeigen. Professor Balters stellte mir die Aufgabe, an nicht entkalkten Zahn-Knochenschliffen die Veränderungen dieser Gewebe zu untersuchen.

Nach Angaben von Professor Balters ging ich bei der Auswahl des Materials folgenden Weg: Zunächst erfolgte eine genaue Gebißanalyse an jeder mir vom pathologischen Institut zur Verfügung gestellten Leiche. — Ich möchte nicht versäumen, Herrn Professor Ceelen an dieser Stelle für die freundliche Bereitstellung meines Arbeitsmaterials zu danken. — Das Gebiß wurde auf Fehler der Okklusion, und, soweit die Starre der Kaumuskulatur eine Bewegung zuließ, auf Störungen der Arti-

kulation hin untersucht. Dabei wurde besonders auf die Stärke und Richtung der durch den Kauakt entstandenen Schlifflächen an den Kauflächen der Zähne geachtet. Mit Hilfe dieser Feststellungen war es möglich, die Richtung der Belastung, die die Zähne während des Kauaktes erfahren hatten, zu rekonstruieren. Es wurden nun die Zähne, bei denen anormale Belastungsverhältnisse vorlagen, mit dem dazugehörigen Knochen aus dem Kiefer entfernt und von diesen, nachdem die Weichteile entfernt waren, Schliffe hergestellt. Diese wurden tangential oder radiär zur Alveole orientiert, wobei besonders darauf geachtet wurde, daß ihre Schliffläche der Richtung der stattgehabten Belastung entsprach. Die Zähne wurden so mit dem Alveolarknochen bis zur Pulpa angeschliffen und diese Zahn-Knochenschliffe im auffallenden Licht unter der binokularen Lupe untersucht. Aus der großen Zahl der so gewonnenen und von mir untersuchten Schliffe werden im folgenden die Ergebnisse von acht Fällen beschrieben.

Fall I. 21 jähriger Mann.

Zahnschema: $\frac{7654321 \mid 10345608}{7054321 \mid 12345008}$

Es findet sich an $\underline{6 \mid}$ eine Amalgamfüllung, während die beiden kariösen $\underline{1 \mid 1}$ nicht behandelt sind. Da $\overline{54 \mid 345}$ nach lingual geneigt sind und somit eine vorwiegend bucco-linguale Belastung erfahren haben, wurden zur Untersuchung $\mid \overline{45}$ herangezogen.

Der $\overline{\mid 4}$ wurde in radiärer Richtung zur Alveole angeschliffen. Im Schliffpräparat konnte folgendes festgestellt werden:

Durch die einseitige Belastung des Zahnes in bucco-lingualer Richtung haben sich auf der lingualen Seite in Höhe des Alveolarrandes und an der gegenüberliegenden Seite der Wurzelspitze Druckzonen gebildet, denen auf der buccalen Seite des Zahnes Zonen erhöhter Zugbeanspruchung entsprechen. Während sich auf der lingualen Seite im oberen Drittel des Alveolarfortsatzes sowohl am Zahn als auch am Knochen keinerlei Veränderungen zeigen, wird die untere Hälfte der Alveole resorbiert. An dieser Stelle ist das transparente Aussehen des Knochens besonders auffallend. Der Periodontalspalt ist durch die vorausgegangene Knochenresorption erweitert und mit lockerem, strukturlosem Bindegewebe ausgefüllt. An den Zugzonen ist das Periodontium straff gespannt, und der Verlauf der Sharpey'schen Fasern ist sehr gut zu sehen. In halber Höhe der Wurzel, entsprechend der Resorptionserscheinung am Knochen,

ist des Dentin des Zahnes transparent. An der Wurzelspitze zeigen sich schwache Ansätze von Zementapposition. Dagegen finden sich buccal auf der Seite der Zugeinwirkung an Zahn und Knochen keinerlei Veränderungen.

Die Schliffrichtung des $|\overline{5}$ ist ebenfalls radiär zur Alveole gelegt. Da auch bei diesem Zahn eine leichte Neigung nach lingual besteht, ist der Alveolarknochen auf dieser Seite am Alveolarrand lakunär resorbiert. In der Umgebung der Resorption bis zur Hälfte der Alveole ist der dem Zahn zugekehrte Alveolarknochen transparent. Es fehlt ihm die lamellöse Struktur des normalen Knochens. Die Breite des Periodontalspaltes ist auf dieser Seite bedeutend verringert und nimmt erst in der Gegend der Wurzelspitze zu. Auf der gegenüberliegenden Seite buccal finden wir umgekehrte Verhältnisse, eine Verbreiterung des Periodontalraumes am Alveolarrand, die erst zur Wurzelspitze hin abnimmt. Am Zahn sind außer einer transparenten Zone im Zahnbein auf der lingualen Seite in Höhe der Resorption des Alveolarknochens keinerlei Veränderungen festzustellen.

Zusammenfassung:

Durch die einseitige Belastung beider Zähne haben sich im Periodontium Druck- und Zugzonen ausgebildet, die eine Veränderung der normalen Periodontalbreite hervorgerufen haben. An den Druckstellen ist der Periodontalraum sehr schmal, der Alveolarknochen zeigt Resorptionserscheinungen und hat ein transparentes Aussehen. Dem entspricht eine transparente Stelle im Dentin. Auf der Zugseite ist der Periodontalraum verbreitert, und der Aufhängeapparat befindet sich im Zustand höchster Beanspruchung. Dagegen zeigen Zahn und Knochen keinerlei Veränderungen.

Fall II. Frau, 22 Jahre.

Folgende im Zahnkreuz eingezeichnete Zähne sind noch im Gebiß vorhanden:

$$\frac{7654\ 21\ |\ 1234567}{7654321\ |\ 1234567}$$

Bei der Okklusion der Kiefer stehen die Frontzähne im Deckbiß, während auf der rechten Kieferhälfte Kopfbiß und links Kreuzbiß bis zu $\frac{|5}{|5}$ besteht. Die beiden $\frac{|6}{|6}$ stehen ebenfalls im Kopfbiß. An den lingualen Flächen der unteren Zähne befinden sich leichte Zahnsteinablagerungen. Die Sechsjahrmolaren sind rachitisch. Dadurch, daß der Schmelz dieser Zähne die rachitischen Hypoplasien zeigt, ist es an diesen zur völligen Abschleifung der Höcker gekommen.

Zur Untersuchung wurden $\overline{6\,5\,4}|$ mit dem Alveolarknochen aus dem Kiefer entfernt.

Die Schliffrichtung ist bei $\overline{4}|$ radiär zur Alveole gelegt und der Zahn mit dem Alveolarknochen bis zur Pulpa angeschliffen. Dieser Zahn hat einen besonders stark ausgeprägten buccalen Höcker, an dessen schräg zur Fissur hin abfallenden Kaufläche starke Abschleifungen zu sehen sind. Daraus ist zu ersehen, daß der Zahn beim Kauen vorwiegend von lingual nach buccal, also schräg zur Zahnachse belastet wurde. Ein zweiter Beweis für diese Belastungsrichtung ist durch die Höhe des Alveolarfortsatzes gegeben. Während der Knochenansatz der Alveole lingual 2—3 mm unterhalb der Schmelzzementgrenze liegt, beträgt buccal die Entfernung zwischen Alveolarknochen und Schmelzzementgrenze etwa 5 mm. Am Zahn-Knochenschliff fällt folgendes auf:

Der Periodontalspalt ist auf der buccalen Seite in der Mitte der Alveole bedeutend verengert, während das Periodontium auf der lingualen Seite einen gleichmäßig breiten Raum einnimmt, der sich erst zur Wurzelspitze hin verbreitert. Lingual am Alveolarrand und buccal an der Wurzelspitze sind die Periodontalfasern straff gespannt, ein Zeichen dafür, daß hier ein Zug auf das Periodontium ausgeübt worden ist. Dagegen ist die Richtung der Sharpey'schen Fasern auf der buccalen Seite in halber Höhe der Wurzel und lingual an der Wurzelspitze nicht zu erkennen. Das Periodontium besteht hier nur noch aus strukturlosem Bindegewebe. Am Knochen fällt an diesen Stellen eine transparente Zone auf, die die normale Knochenstruktur vermissen läßt. Lingual an der Wurzelspitze haben innerhalb dieser transparenten Schicht bereits Knochenresorptionen eingesetzt. Der Zahn zeigt parallel zu dieser Transparenz im Knochen sowohl buccal an der Druckzone als auch lingual im Bereich der Wurzel beginnende Transparenz im Dentin. An der Wurzelspitze sind nur ganz schwache Zementappositionen zu erkennen.

Bei $\overline{5}|$, der im Kreuzbiß stand, weisen besonders starke Schlifflächen an der Spitze des buccalen Höckers darauf hin, daß vorwiegend dieser Höcker den Druck des Kauaktes aufgenommen hat. Im radiär zur Alveole orientierten Schliff zeigt sich, daß der Knochenansatz buccal etwas niedriger ist als lingual. Der Periodontalspalt ist am Alveolarrand buccal bedeutend schmaler als lingual, während das Verhältnis an der Wurzelspitze ein umgekehrtes ist. Auch an diesem Schliff tritt die Spannung der Sharpey'schen Fasern an den Zugzonen stark in Erscheinung.

Der Knochen zeigt am buccalen Alveolarrand starken Knochenabbau. Die Resorption erfolgt hier ebenfalls in einer transparenten Knochenschicht. An der Druckzone in Höhe der lingualen Wurzelspitze ist die dem Zahn zugekehrte Knochenkompakta der Alveole transparent. Ein Knochenabbau ist hier noch nicht eingetreten. Dagegen befinden sich auf der Zugseite buccal in Gegend der Wurzelspitze Zeichen eines Knochenanbaues in Form zarter Knochenablagerungen längs der Sharpey'schen Fasern.

Da der Zahn die gleiche abnorme Belastung erfährt, zeigen sich auch hier Veränderungen, die denen am Knochen parallel laufen. An den Druckzonen in Höhe des buccalen Alveolarrandes und an der lingualen Seite der Wurzelspitze sind transparente Stellen im Dentin vorhanden, die in ihrer Ausdehnung den gleichen Veränderungen im Knochen entsprechen. Außerdem befindet sich an der Wurzelspitze eine starke Zementapposition.

Der $\overline{6}|$, der durch seine Kopfbißstellung und seine höckerlose, plane Kaufläche eine rein senkrechte Belastung erfahren hat, zeigt im Schliffpräparat keine Veränderung. Der Periodontalspalt ist überall gleichmäßig breit. Am Knochen sind nur leichte An- und Abbauprozesse, wie sie des öfteren als physiologischer Umbau des Alveolarknochens beschrieben sind, zu sehen. Auch der Zahn zeigt weder auffallende transparente Stellen noch Zementapposition.

Zusammenfassung.

Die Untersuchung des oben beschriebenen Falles zeigt eine Verengerung des Periodontalraumes in Richtung des einwirkenden Druckes und eine besondere Anspannung der Sharpey'schen Fasern mit Erweiterung des Periodontalspaltes auf der Zugseite. An Knochen und Zahnbein sehen wir an den Druckzonen auffallende transparente Stellen, die am Knochen bereits resorbiert werden. Schwacher Knochenanbau findet ich auf der Zugseite des $\overline{5}|$ in Richtung der Sharpey'schen Fasern.

Im Gegensatz zu $\overline{5}|$ und $\overline{4}|$ ist an $\overline{6}|$, der eine vertikale Belastung erfahren hat, keine Veränderung das Paradentiums wahrzunehmen.

Fall III.

Das Material ist dem Gebiß eines 65jährigen Mannes entnommen.

Die Zahnreihen im Ober- und Unterkiefer wiesen sehr starke durch Zahnverlust entstandene Lücken auf, sodaß nur noch 4 Antagonistenpaare den Kaudruck aufnehmen konnten.

$$\frac{54300 \mid 123006}{4300 \mid 02345}$$

Aus der Stellung der Kiefer in der Okklusion ist zu entnehmen, daß hier ein Deckbiß mit Distalbiß vorliegt. An allen Zähnen ist das Zahnfleisch stark geschwunden und der Epithelansatz liegt mehrere Millimeter unterhalb der Schmelzzementgrenze. Starke Zahnsteinablagerungen reichen buccal und besonders lingual tief in die Zahnfleischtaschen hinein.

Von den beiden $\overline{43}|$, die mit ihren Antagonisten noch Träger der Kaufunktion gewesen sind, wurden radiär zur Alveole orientierte Schliffe angefertigt und untersucht.

Der $\overline{3}$ | ist stark nach lingual geneigt und disto-lingual gedreht Der Alveolarrand beginnt an diesem Zahn erst in halber Wurzelhöhe. Die abnorme Stellung des Zahnes bedingte eine Belastung desselben in bucco-lingualer Richtung. Im Schliffpräparat zeigt sich, daß der Knochen des lingualen Alveolarrandes durch diese einseitige Druckbelastung sehr schnell resorbiert werden ist, was zu einer bedeutenden Verbreiterung des Periodontalspaltes an dieser Stelle geführt hat. Sowohl dieser als auch die tiefen Resorptionslakunen im Knochen sind von strukturlosem Bindegewebe ausgefüllt, dem im Knochenabbau befindliche Knochenrestchen eingelagert sind. Dem Knochen des Alveolarrandes und den Knochenrestchen fehlt die normale Knochenstruktur. Sie erscheinen transparent. Die Abschleifung der Zahnkrone muß an diesem Zahn langsamer erfolgt sein, als der Knochenabbau der Alveole, sodaß ein Mißverhältnis zwischen Höhe der klinischen Krone und Länge der klinischen Wurzel entstanden ist, ein Umstand, der zu einer erhöhten Hebelwirkung des Zahnes auf den Knochen geführt hat. Da der Zahn sich bald in jeder Richtung der Kauphase bewegen konnte, wurde nicht nur die linguale Alveolarwand, sondern auch die buccale einer Druckbeanspruchung ausgesetzt, die hier ebenfalls zur Resorption des Knochens geführt hat. Auch an dieser Stelle ist der Knochen in der Umgebung des Knochenabbaues transparent.

Auf der Seite des Zahnes, die der lingualen Alveolarwand zugekehrt ist, ist das Dentin vollkommen transparent, während buccal nur eine beginnende Transparenz festzustellen ist. Lingual an der Wurzelspitze befinden sich starke Zementappositionen.

Der $\overline{4}$ | zeigt im wesentlichen dieselben Veränderungen wie $\overline{3}$ | . Auch hier steht eine überaus starke Knochenresorption im Vordergrund, die zu einer starken Verbreiterung des Periodontalraumes geführt hat. Das Periodontium wuchert in die eröffneten Markräume hinein und umschließt überall kleine transparente Knochenrestchen, die noch nicht gänzlich resorbiert sind. Auf der lingualen Seite des Zahnes befindet sich gegenüber der Knochenresorption eine stark transparente Stelle im Dentin.

Zusammenfassung.

Neben den bereits beschriebenen mechanischen Einflüssen, denen diese Zähne ausgesetzt waren, möchte ich noch die Einwirkung einer konstitutionellen Komponente für diesen Fall annehmen, die den überaus schnellen Abbau des Alveolarknochens begünstigt hat. Sowohl lingual als buccal ist der Alveolarknochen an beiden Zähnen sehr stark resorbiert und transparent. Auffallend ist weiterhin die völlig ausgebildete Transparenz des Zahnbeines jeweils auf der lingualen Seite der Zähne, während die Zähne buccal keine Transparenz erkennen lassen.

Fall IV.

Bei der Okklusion der Kiefer dieser 41 jährigen Frau stehen die Frontzähne im Deckbiß. Während die rechte Kieferseite von den beiden $\frac{5|}{5|}$ bis zu $\frac{7|}{7|}$ einen Kreuzbiß aufweist, ist auf der linken Seite ein Neutralbiß vorhanden.

Zahnschema: $\frac{7650001 \mid 0004507}{650321 \mid 1234507}$

Die $\overline{21}|$ zeigen eine Lockerung zweiten Grades und es ist anzunehmen, daß die oberen Frontzähne bereits durch Zahnlockerung verloren gegangen sind. An den vorhandenen Zähnen ist das Zahnfleisch stark atrophisch. Es findet sich überall Zahnstein. Für die Untersuchung wurden $\frac{5|}{5|}$, die im Kreuzbiß stehen, entfernt und radiär zur Alveole geschliffen. Die Schliffpräparate zeigen folgendes Bild:

Am $\overline{5}|$ fällt zunächst die starke Abrasion des buccalen Höckers auf, was auf eine vorwiegende Belastung dieses Höckers beim Kauen schließen läßt. Die buccale Wand der Alveole zeigt tiefe Resorptionslakunen, die an zwei Stellen zur vollkommenen Unterbrechung des Alveolarknochens geführt haben. An der Seite, die dem Zahn zugekehrt ist, ist der Knochen in der Umgebung der bereits resorbierten Stellen strukturlos und transparent. Auf der palatinalen Seite ist der Knochen bedeutend kompakter, an der Wurzelspitze erst zeigen sich Zeichen des Knochenabbaues, der hier ebenfalls von einer transparenten Knochenschicht umgeben ist.

Der Periodontalspalt ist an dieser Stelle sehr eng. Dagegen hat die starke Knochenresorption am buccalen Alveolarrand zu einer bedeutenden Verbreiterung des Periodontalraumes geführt, der von strukturlosem Bindegewebe ausgefüllt wird. Am Periodontium der palatinalen Seite fällt die straffe Spannung der Sharpey'schen Fasern auf, die auf eine starke Zugbeanspruchung derselben an dieser Stelle schließen läßt. Im Zahn findet sich auf der buccalen Seite eine transparente Zone im Dentin, die dem Resorptionsbezirk des Knochens entspricht. An der Wurzelspitze hat palatinal eine erhöhte Zementapposition stattgefunden.

Am $\overline{5}|$ liegt der Ansatz des Alveolarknochens buccal viel tiefer unterhalb der Schmelzzementgrenze als lingual. Auch ist der Knochen des Alveolarrandes buccal sehr dünn, während er lingual kompakter ist. Neben diesem Unterschied fällt noch besonders auf, daß die buccale Wand von Resorptionslakunen durchzogen ist, dagegen ein Knochenabbau lingual erst in Höhe der halben Alveole beginnt und sich von hier aus gegen die Wurzelspitze hin erstreckt. Im Bereich dieser Resorptionserscheinung hat der Knochen ein transparentes Aussehen.

Der Periodontalraum ist am buccalen Alveolarrand sehr eng und verbreitet sich zur Wurzelspitze hin. Im oberen Drittel zeigt das Periodontium keinerlei Struktur, während die Sharpey'schen Fasern an der Wurzelspitze gespannt und in ihrem Verlauf gut zu erkennen sind. Hier deuten zarte Knochen-

ablagerungen längs der Sharpey'schen Fasern auf eine Knochenneubildung an dieser Stelle hin. Auf der lingualen Seite ist der Raum zwischen Zahn und Knochen am Alveolarrand sehr breit. Die Periodontalfasern weisen hier ebenfalls eine starke Spannung auf. Etwa in halber Höhe des Alveolarfortsatzes verengert sich der Periodontalspalt und es ist hier zu der bereits beschriebenen Knochenresorption gekommen. Am Zahn findet sich an dieser Stelle eine zarte Zementapposition, welche die durch die Knochenresorption bedingte Verbreiterung des Periodontalspaltes wieder ausgeglichen hat.

Zusammenfassung.

Durch die von der Vertikalen abweichende Belastung der $\frac{5|}{5|}$ haben sich im Periodontium dieser Zähne Druck- und Zugzonen ausgebildet. An den Stellen der Druckeinwirkung ist der Periodontalraum zunächst sehr schmal. Durch anschließende Knochenresorption tritt eine Verbreiterung desselben ein, die in der Gegend der Wurzelspitze durch Zementappositionen wieder ausgeglichen wird. Am Alveolarrand befindet sich auf der Druckseite im Zahnbein eine transparente Zone. Dort wo sich infolge der Belastung Zugzonen ausgebildet haben, sind die Sharpey'schen Fasern straff gespannt, und Zeichen eines beginnenden Knochenabbaues vorhanden.

Fall V.

Das Gebiß dieses 25jährigen Mannes zeigt an allen Zähnen starke Abrasion. Es finden sich überall harte sugingivale Zahnsteinablagerungen.

Zahnschema: $\frac{7000321 \mid 12345678}{7654321 \mid 12345678}$

$\overline{678}$ wurden aus dem Kiefer entfernt und tangential zur Alveole geschliffen.

Durch die Neigung des $|\overline{6}$ nach distal ist vorwiegend der mesiale Höcker belastet worden. Im Schliffpräparat sieht man eine Verbreiterung des Periodontalraumes an der distalen Seite des Zahnes und mesial vom Septum interradiculare, während der Periodontalspalt mesial vom Zahn und distal vom Septum besonders eng ist. An diesen Druckzonen des Periodontiums erscheint der Alveolarknochen transparent und zeigt dichte Resorptionslakunen, die Zeichen beginnenden Knochenabbaues An den Zahnwurzeln finden sich an diesen Stellen transparente Zonen im Zahnbein.

Der $|\overline{7}$ steht senkrecht in seiner Alveole. Da seine Höcker vollkommen plan geschliffen sind, hat dieser Zahn während des Kauaktes eine vertikale Belastung erfahren. Die Breite des Periodontalraumes ist überall gleich. Nur auf der Kuppe des Septum interradiculare ist eine Verbreiterung des Periodontal-

spaltes eingetreten, da der Knochen infolge der starken Druckeinwirkung an dieser Stelle resorbiert ist. Das Zement in der Bifurkation des Zahnes versucht diese abnorme Lücke zwischen Zahn und Knochen durch Apposition wieder auszugleichen. An der distalen und mesialen Seite der Alveole zeigen sich lediglich Veränderungen der Alveolarwand, wie sie schon von Stein-Weinmann als normale Umbauvorgänge des Knochens bei der physiologischen Zahnwanderung beschrieben wurden.

Da der | $\overline{8}$ sehr stark nach mesial geneigt ist, zeigen sich am Schliffpräparat dieses Zahnes sowohl an der mesialen Seite des Alveole als auch distal am Septum interradiculare Druckzonen, die sich in einer Verengung des Periodontalspaltes an dieser Stelle äußern. Der Knochen wird hier resorbiert und hat ein glasiges, transparentes Aussehen. Dieselbe Transparenz findet sich in dem Dentin der Wurzel. Eine Beanspruchung des Periodontiums auf Zug läßt sich bei diesem Zahn nur noch an der mesialen Wand des Septums interradiculare feststellen, da bei der Entfernung des Materials aus dem Kiefer der distale Alveolarknochen verloren gegangen ist. An diesen Zugzonen finden wir einen starken Zementanbau am Zahn.

Zusammenfassung.

Auch bei der tangentialen Schliffrichtung zeigen sich je nach der Belastungsrichtung des Zahnes Druck- und Zugzonen innerhalb des Periodontiums. Einer Stelle des Druckes am seitlichen Alveolarknochen entspricht eine gleiche am Septum interradiculare. Ebenso verhält es sich mit den auf Zug beanspruchten Gebieten der Alveole. An den Druckstellen sieht man transparente Knochenzonen, die resorbiert werden und denen im Zahn eine transparente Schicht des Dentins entspricht. Die Zugbeanspruchung bedingt eine straffe Spannung der Sharpey'schen Fasern des Periodontiums. Der | $\overline{7}$ zeigt, daß bei einem in Richtung der Zahnachse belasteten Zahn keine pathologischen Veränderungen des Paradentiums auftreten. Es tritt lediglich eine Knochenresorption des Septum an der Bifurkation auf, die aber durch Zementapposition wieder ausgeglichen wird und zu keiner dauernden Schädigung des Paradentiums führt.

Fall VI.

Das Material ist dem Gebiß eines 34jährigen Mannes entnommen, das keine Zahnlücken aufweist.

Zahnschema: $\frac{7654321 \mid 12345678}{87654321 \mid 1234567}$

Die Zähne okkludieren im Neutralbiß. Auffallend ist die starke Abrasio der oberen und unteren Frontzähne und der buccalen Höcker der unteren Prämolaren und Molaren. Hier finden sich auch auf den buccalen Zahnflächen starke Schlifflächen. Schmelzhypoplasien an den Frontzähnen und den Sechsjahrmolaren haben die Abrasio dieser Zähne sicherlich begünstigt Eine Ablagerung supragingivalen Zahnsteins ist sowohl lingual wie buccal an allen Zähnen des Gebisses zu sehen, besonders stark im Frontzahngebiet des Unterkiefers. Das Gebiß ist vollkommen kariesfrei. Während bisher nur einzelne Zähne bzw. Zahngruppen entfernt werden konnten, war in diesem Falle die Gelegenheit gegeben, die ganze linke obere und untere Kieferhälfte zur Untersuchung heranzuziehen. Es wurden die Alveolarfortsätze dieser Seite entfernt und folgende Zähne untersucht:

$$\frac{\mid 12345678}{\mid 1234567}$$

$\underline{\mid 123}$ wurden radiär, $\underline{\mid 5678}$ tangential zur Alveole geschliffen. Die Kaukante des 1 ist konkav ausgeschliffen. Die Schlifffläche reicht bis zur Hälfte der palatinalen Fläche der Krone. Daraus geht hervor, daß der Zahn in einem starken Überbiß zu $\underline{\mid 1}$ gestanden hat.

Am Schliff fällt zunächst auf, daß der Alveolarrand labial viel tiefer liegt als palatinal. Der Periodontalspalt, der auf der palatinalen Seite die normale Breite besitzt, ist labial am Alveolarrand sehr eng, so daß sich Zahn und Knochen fast berühren. Gegenüber dieser Stelle an der Wurzelspitze palatinal nähert sich der Zahn ebenfalls dem Knochen. Dadurch entsteht auch hier eine Verengung des Periodontalraumes. Das Periodontium besteht an diesen Stellen aus strukturlosem Bindegewebe, während an den Zugzonen in der Gegend des palatinalen Alveolarrandes und an der Wurzelspitze labial die Sharpey'schen Fasern gespannt und in ihrem Verlauf gut zu erkennen sind. Der Knochen am labialen Alveolarrand weist tiefe Resorptionsbuchten auf, in deren Umgebung eine Transparenzveränderung des Knochens festzustellen ist. An der Alveolaraußenwand ist der Knochen verdickt. Auf der Gegenseite an der Wurzelspitze ist das Bindegewebe in die durch Resorption eröffneten Markräume des Knochens hineingewuchert. Die Alveolarkompakta ist hier vollkommen zerstört, und es liegen nur noch ovale und runde strukturlose Knochenschollen im Periodontium. Dieser Knochenresorption am Alveolarfortsatz entspricht am Zahn eine transparente Zone im Dentin.

Der $\underline{\mid 2}$ zeigt im wesentlichen dieselben Veränderungen wie $\underline{\mid 1}$. Der Periodontalraum ist palatinal bedeutend breiter als labial. Am labialen Alveolarrand ist der Knochen sehr stark resorbiert und eine breite Zone der Transparenz zeigt, daß auch dieser Teil noch im Abbau begriffen ist. Durch Knochenanbau auf der Außenseite des Alveolarknochens ist eine Verdickung desselben entstanden, die als ein Reparationsvorgang des Organismus zum Zwecke der

Erhaltung der Zahnstützgewebe gedeutet werden muß. Auf der palatinalen Seite in Höhe der Wurzelspitze ist die Alveolarkompakta vollkommen resorbiert. Hier liegen nur noch einzelne transparente Knochenrestchen im Periodontium. An dieser Stelle versucht das Zahnzement durch Anbau den Knochenverlust auszugleichen. Am Zahn, der die gleiche Druckeinwirkung wie der Knochen erfahren hat, äußert sich die Schädigung in der Bildung transparenten Zahnbeins.

Am | 3 fällt vor allem die starke und mehrmalige Krümmung der Wurzel auf. Trotz der ziemlich senkrechten Belastung dieses Zahnes finden sich auch hier am Paradentium Druck- und Zugzonen, die als eine Folge der starken Wurzelkrümmung angesehen werden müssen. Jeweils an den konvexen Stellen des Zahnes haben sich Druckstellen im Paradentium ausgebildet, die am palatinalen Alveolarrand zu einer Resorption der Alveolarkompakta mit anschließender Verbreiterung des Periodontalspaltes geführt haben. Dieser breite Raum zwischen Zahn und Knochen wird von lockerem Bindegewebe ausgefüllt, das die Struktur des Periodontiums nicht mehr erkennen läßt. An der Wurzelspitze dieser Seite hat die Druckeinwirkung Zementresorptionen am Zahn hervorgerufen. Die Alveolarkompakta, die an dieser Stelle noch erhalten ist, erscheint transparent. Welche Veränderungen in der Tiefe der Alveole stattgefunden haben, ist im Präparat nicht zu erkennen, da der Alveolarknochen dieser Stelle bei der Entfernung des Knochenstückes aus dem Kiefer verlorengegangen ist.

Da die Kontaktpunkte der | 4567 gut erhalten sind und eine genügende Abstützung der Zähne in mesio-distaler Richtung gewährleisten, ist im Tangentialschliff am Paradentium dieser Zähne keine Veränderung festzustellen.

Durch die Neigung des | 8 nach mesial ist es am mesialen Alveolarrand und an der distalen Wand der Alveole in der Gegend der Wurzelspitze zur Ausbildung von Druckzonen gekommen. Der Periodontalspalt ist an diesen Stellen besonders eng, während an den diesen Druckzonen gegenüberliegenden Stellen eine Verbreiterung desselben auffällt. Die Einwirkung des Druckes hat sowohl am Alveolarrand mesial wie distal in der Gegend der Wurzelspitze zu einer Resorption der Alveolarkompakta geführt. Der Knochen hat an diesen Stellen ein transparentes Aussehen. In Höhe des mesialen Alveolarrandes sehen wir im Zahn eine beginnende Transparenz des Dentins, die sich zur Wurzelspitze hin verdichtet.

Die | 234 sind radiär zur Alveole geschliffen, während die Schliffrichtung bei | 567 tangential zur Alveole verläuft.

Durch den starken Überbiß der oberen Frontzähne hat der | 2 vorwiegend eine von labial nach lingual gerichtete Belastung erfahren. Entsprechend dieser Belastungsrichtung sehen wir im Schliffpräparat, daß der linguale Alveolarrand bedeutend tiefer liegt als der labiale. Der Periodontalraum ist hier sehr eng, während er labial am Eingang der Alveole verbreitert ist und eine starke Spannung der Sharpey'schen Fasern aufweist. Tiefe Resorptionslakunen durchziehen die Spitze des lingualen Alveolarknochens. Der Knochen in der Umgebung der Wurzelspitze ist leider bei der Entnahme des Materials verloren-

gegangen, sodaß über Veränderungen in diesem Gebiet nichts gesagt werden kann.

Wie der | 3 so weist auch der $\overline{|\ 3}$ eine mehrmalige Krümmung der Wurzel auf. Die Kaukante des Zahnes ist flach geschliffen. Auch auf der labialen Seite des Zahnes ist eine Schlifffläche entstanden. Die Lage dieser Abschleifung zeigt, daß der Zahn eine vorwiegend vertikale Belastung mit einer leichten Abweichung in labio-lingualer Richtung erfahren hat.

Der Periodontalspalt ist am Eingang der Alveole sowohl labial als lingual gleich weit. Während auf der lingualen Seite eine Verengung desselben gleich unterhalb des Alveolarrandes besteht, findet sich eine solche labial erst in halber Höhe des Alveolarfortsatzes. An der lingualen Alveolarwand ist der Knochen an dieser Stelle von seichten Resorptionslakunen durchzogen. Labial hat dieser durch den Druck des Peridontiums ausgelöste Knochenabbau zum vollkommenen Schwund des Alveolarknochens geführt. Am Zahn finden wir an dieser Stelle eine transparente Zone im Zahnbein.

Die Schlifflächen auf der buccalen Kronenfläche des $\overline{|\ 4}$ lassen auf eine starke Belastung dieses Höckers schließen. Am Schliffpräparat sehen wir, daß die Breite des Peridontalspaltes lingual nur wenig vom Normalen abweicht. Im oberen Drittel der Alveole sind die Sharpey'schen Fasern gespannt und in ihrem Verlauf gut zu erkennen, was auf eine Zugbeanspruchung dieser Stelle hinweist. Am buccalen Alveolarrand ist der Periodontalraum weit und von Bindegewebe ausgefüllt, in dem die Sharpey'schen Fasern nicht mehr zu erkennen sind. In der Tiefe der Alveole ist zwischen Zahn und Knochen nur ein schmaler Periodontalraum. Der Zahn muß durch eine besonders starke Druckbelastung in die Alveole hineingepresst worden sein, daß es zu einer solch starken Annäherung zwischen Zahn und Knochen an dieser Stelle gekommen ist. Der Alveolarknochen zeigt im ersten Drittel der buccalen Alveolarwand tiefe Resorptionslakunen, die von transparent erscheinendem Knochen umgeben sind. An der Alveolarkompakta in der Umgebung der Wurzelspitze finden sich noch keine Zeichen eines Knochenabbaues, doch fällt auch hier schon eine Transparenz und Strukturlosigkeit des Knochens auf. Der Zahn zeigt außer einer vollkommenen Transparenz der Wurzelspitze, die buccal bis über die halbe Höhe der Alveole hinausreicht, keine Veränderungen.

Der Tangentialschliff von $\overline{|\ 567}$ läßt keine Besonderheiten erkennen, die auf eine anormale Belastung zurückzuführen sind. Die gute Abstützung der Zähne untereinander kompensiert die schädigenden Einflüsse einer evtl. auftretenden Belastung in mesio-distaler Richtung. An der distalen Seite der Alveole ist bei diesen Zähnen eine geschlossene gut erhaltene Alveolarkompakta vorhanden, dagegen sind an der mesialen Wand besonders am $\overline{|\ 7}$ die Markräume eröffnet und Zeichen des Knochenabbaues wahrzunehmen. Nach Stein-Weinmann sind dieses Erscheinungen der physiologischen Zahnwanderung und gehen unabhängig von Belastungseinflüssen vor sich.

Zusammenfassung.

Bei jeder von der Vertikalen abweichenden Belastung eines Zahnes bilden sich innerhalb der Alveole Zug- und Druckzonen aus. Im vorher beschriebenen Falle weisen nicht nur die Kauflächen, sondern auch die buccalen Flächen der Zähne starke Schlifflächen auf. Es muß hier eine besonders große Druckeinwirkung stattgefunden haben. Da solche anormalen Drucke im Gebiß meist durch das Aufeinanderpressen der Zahnreihen ausgelöst werden, ist anzunehmen, daß der Patient diese Angewohnheit hatte. Dort, wo der Druck im Paradentium zur Auswirkung kommt, geht die Struktur des Periodontiums verloren. Der Knochen ist an diesen Stellen transparent und verfällt der Resorption. Der Organismus versucht diesen Knochenabbau durch Ablagerung neuer Knochensubstanz an der Außenfläche des Alveolarknochens zu kompensieren. Daher erscheint der Alveolarknochen an solchen Stellen verdickt.

Das Dentin reagiert auf solche Druckbeanspruchung mit der Bildung transparenter Schichten. An der Wurzelspitze des $\overline{|3}$ hat der einwirkende Druck zu Zementresorptionen geführt. Auf der Zugseite fällt eine Verbreiterung des Periodontalraumes auf. Die Sharpey'schen Fasern des Periodontiums sind straff gespannt. Ein Anbau neuer Knochensubstanz an den Zugzonen ist an den Alveolarwänden der Zähne dieses Falles nicht vorhanden.

Die tangential zur Alveole geschliffenen Zähne haben gezeigt, daß im lückenlosen Gebiß mit ausgeprägten Kontaktpunkten der Zähne, sofern diese keine Stellungsanomalien aufweisen, eine Belastung in disto-mesialer Richtung kompensiert und eine Schädigung des Paradentiums verhindert wird.

Fall VII.

Im Gebiß dieser 55jährigen Frau sind folgende Zähne vorhanden:

$$\frac{65'301 \mid 123456\sqrt{7}}{\sqrt{54}321 \mid 12345}$$

In der Okklusionsstellung der Kiefer sieht man an den Frontzähnen leichten Deckbiß. Die rechte Seite steht im Kreuzbiß, während links ein Kopfbiß vorliegt. Der $\underline{3|}$ beißt palatinal von $\overline{3|}$. $\overline{|3}$ steht außerhalb des Zahnbogens.

Die Untersuchungsergebnisse von $\frac{|245}{|135}$ werden im folgenden beschrieben. Auffallend ist an den Prämolaren des Ober- und Unterkiefers der vollkommene Schwund der buccalen Alveolarwand. Suchen wir nun nach der Ursache dieses Knochenschwundes, so sehen wir starke Schlifflächen an den buccalen Höckern der Zahnkronen, während solche an den lingualen gänzlich fehlen. Diese einseitige Belastung hat sicher wesentlich zu diesem Knochenabbau beigetragen.

Die Kaukante des $|\underline{2}$ zeigt eine starke Abrasion auf der palatinalen Fläche, die labiale Schmelzkante ist erhalten geblieben. Am Präparat fällt zunächst auf, daß der labiale Alveolarrand ungefähr 3 mm tiefer ansetzt als der palatinale. Der Knochen ist hier besonders dünn und von Resorptionslakunen durchzogen. An der Spitze des Alveolarknochens sieht man einen ungefähr 2 mm großen, strukturlosen, transparenten Bezirk, der spongiöses Aussehen hat. Die palatinale Alveolarwand ist viel breiter und zeigt selbst an ihrem sehr dünnen oberen Enden keinerlei Zeichen eines Knochenabbaues. An dieser Wand sehen wir in der Gegend der Wurzelspitze einen etwa 5 mm langen und 1 mm breiten homogenen, transparent erscheinenden Knochenbezirk, an dessen Rand seichte Resorptionsbuchten liegen. Der Periodontalspalt ist auf der labialen Seite am Eingang der Alveole weit und von strukturlosem Bindegewebe ausgefüllt. Dagegen sind die Sharpey'schen Fasern am palatinalen Alveolarrand straff und in ihrem Verlauf gut zu erkennen. was auf eine Zugbeanspruchung dieser Stelle schließen läßt. Zur Wurzelspitze hin wird der Periodontalspalt auf dieser Seite sehr eng. der Zahn nähert sich hier dem Knochen. Es ist zu einer Kompression des Periodontiums an dieser Stelle gekommen, die zu dem bereits beschriebenen Knochenabbau der Alveolarwand geführt hat.

Am Zahn sehen wir labial eine Zementresorption zwischen Schmelzzementgrenze und Knochenansatz. An dieser Stelle ist eine ebenso lange etwa 1 mm breite Zone transparenten Dentins zu sehen. Palatinal an der Wurzelspitze ist das Zahnbein vollkommen transparent. Diese Transparenz entspricht in ihrer Ausdehnung den Resorptionserscheinungen der Alveolarwand.

Wie schon erwähnt, fehlt dem $|\underline{4}$ die buccale Alveolarwand. Palatinal sehen wir am Eingang der Alveole eine Verbreiterung des Periodontalraums, die von straff gespanntem Periodontium ausgefüllt wird. Zur Wurzelspitze hin, ungefähr in halber Höhe der Alveole, wird der Periodontalspalt eng. An dieser Stelle erscheint der Knochen homogen und transparent. Gegenüber dieser Knochenveränderung fällt eine transparente Zone im Dentin auf. Auf der Gegenseite spricht nur noch die starke Transparenz des Dentins in Höhe des ursprünglichen Alveolarrandes dafür, daß hier ein großer Druck eingewirkt haben muß, der mitbedingend war für den vollkommenen Schwund des Alveolarknochens.

Am $|\underline{5}$, dem ebenfalls die buccale Alveolarwand fehlt, fällt die abnorme Verstärkung der Sharpey'schen Fasern auf, deren Ansätze sich weit in den palatinalen Alveolarknochen hinein verfolgen lassen.

Die Schliffe von $|\overline{12345}$ sind radiär zur Alveole orientiert.

Die Schneidekante des $|\overline{1}$ ist besonders zur labialen Fläche hin stark abgekaut. Auffallend sind die dünnen Wände der Alveole. Die Breite der labialen Wand beträgt ungefähr 1 mm, die der lingualen 2 mm. Der Periodontalraum, der labial sehr breit ist, wird zur Mitte der Alveole hin eng und führt zur Annäherung von Zahn und Knochen an dieser Stelle. Auf der lingualen Seite ist das Periodontium infolge des einwirkenden Druckes am Eingang der Alveole zusammengepreßt, dagegen ist es an der Wurzelspitze auffallend breit und die Spannung der Sharpey'schen Fasern läßt auf eine Zugbeanspruchung dieser Stelle schließen. Am Alveolarknochen fällt neben dem Unterschied in der Dicke der labialen und lingualen Wand auf, daß letztere 5 mm tiefer liegt. Außerdem erscheint der Knochen der Alveolarspitze in seiner Konsistenz verändert. Er hat ein transparentes krümeliges Aussehen und ist von Resorptionslakunen umsäumt. Dort, wo es auf der Gegenseite durch Kompression des Periodontiums zu einer Annäherung von Zahn und Knochen gekommen ist, ist letzterer bis auf wenige Reste vollkommen resorbiert.

Der Zahn zeigt auf der lingualen Seite eine transparente Zone des Dentin oberhalb des Knochenansatzes.

Da am $|\overline{3}$ auf der labialen Seite der Knochen vollkommen resorbiert und an der Wurzelspitze bei der Entfernung des Stückes aus dem Kiefer verloren gegangen ist, kann dieser Zahn nicht zur Untersuchung herangezogen werden.

Eine starke Schlifffläche auf der buccalen Kronenfläche des $|\overline{4}$ zeigt, daß dieser Zahn eine Belastung in bucco-lingualer Richtung erfahren hat. Diese hat, wie im Schliffpräparat zu erkennen ist, zu einer Resorption der lingualen Alveolarwand geführt, deren Ansatz bedeutend tiefer liegt als der der buccalen Wand. Die einseitige Belastung hat im Periodontium zur Ausbildung von Druckzonen geführt, diese liegen einmal lingual am Eingang der Alveole und zum anderen in der Mitte der Alveole buccal. An dieser Stelle ist es infolge der sehr dünnen buccalen Wand zur vollkommenen Resorption des Knochens gekommen. Lingual ist der Alveolarrand von Resorptionslakunen durchsetzt. Der Zahn zeigt an diesen Druckstellen eine starke Transparenz des Dentin und außerdem auf der buccalen Seite Zementapposition.

Am $|\overline{5}$ fehlt die buccale Alveolarwand. Die vollkommene Abrasion des buccalen Höckers und Schlifflächen auf der buccalen Zahnfläche zeigen, daß dieser Knochenverlust eine Folge der starken Belastung ist. Auf der lingualen Seite ist der Alveolarfortsatz erhalten. Der Periodontalspalt ist hier erweitert. Aber auch auf dieser Seite zeigen sich im Knochen schon Resorptionsbuchten. Da der Zahn buccal keinen Halt mehr hat, wird die linguale Wand beim Kauakt abwechselnd auf Zug und Druck beansprucht. Die Folge dieser Überbeanspruchung wird eine sehr schnelle Resorption der Knochenwand sein. Am Zahn sehen wir buccal in Höhe des ursprünglichen Alveolarrandes

eine keilförmige transparente Zone im Dentin, die schon Zeichen beginnender Karies aufweist.

Zusammenfassung.

Durch die einseitige Belastung der Zähne ist die in diesem Kiefer überaus dünne buccale Alveolarwand vollkommen resorbiert worden. Hier sind nur noch die transparenten Zonen im Dentin und die Zementappositionen am $\overline{|4}$ Zeugen der vorhergegangenen Druckbeanspruchung des Paradentiums. An den Zugzonen sind die Ansätze der Sharpey'schen Fasern weit in den Knochen hinein zu verfolgen. Aber wie $\overline{|5}$ zeigt, wird auch die noch vorhandene, linguale Alveolarwand durch die Überbeanspruchung derselben bald der Resorption verfallen.

Fall VIII.

Das Gebiß dieses 60jährigen Mannes weist folgenden Zahnbestand auf:

$$\frac{80650321 \mid 1234567}{654321 \mid 1234067}$$

Eine Lockerung dieser Zähne ist nicht vorhanden. Durch physiologische Abkauung sind annähernd plane Kauflächen entstanden. Die Untersuchung erstreckt sich auf $\overline{65|}$ und $\overline{45|}$.

Die Kaufläche des $\overline{5|}$ ist bis auf wenig höher stehende Schmelzränder plan abgekaut. Der Alveolarfortsatz reicht buccal bis zur halben Wurzelhöhe, palatinal ist noch 3 Viertel der Wurzel vom Alveolarknochen umgeben. Der Periodontalspalt zeigt auf beiden Seiten bis zum letzten Drittel der Zahnwurzel die normale Breite. Von dieser Stelle an verbreitert er sich zur Wurzelspitze hin. Während die Periodontalfasern im oberen Teil der Alveole straff gespannt sind, wird der Periodontalraum im unteren Drittel der Alveole und an der Wurzelspitze von strukturlosem Bindegewebe ausgefüllt. Die Alveolarkompakta der buccalen Alveolarwand ist bis zur Mitte der Alveole erhalten. An dieser Stelle, an der die konkave Seite einer Zahnkrümmung liegt, in deren Bucht der Alveolarknochen hereinreicht, befinden sich am Knochen Resorptionslakunen, in deren Umgebung der Knochen transparent erscheint. Auf der palatinalen Seite zeigt die Alveolarkompakta bis oberhalb der Wurzelspitze keinerlei Veränderungen. Hier beginnt ein Abbau der kompakten Knochenschicht, der in der Tiefe der Alveole zu weitgehenden Zerstörungen des Alveolarknochens geführt hat. In diesem ganzen Bereich fehlt die lamellöse Knochenstruktur. Eine Zone transparenten Knochens ist hier dem Zahn zugekehrt. An der Wurzelspitze sieht man eine starke Zementapposition, die in ihrer Ausdehnung der Zone des Knochenabbaues entspricht. Die Zahnwurzel ist auf der palatinalen Seite bis zum Alveolarrand transparent.

Vom $\overline{6}$| sind zwei verschiedene Schliffe angefertigt worden. Die palatinale Wurzel ist tangential zur Alveole geschliffen, dagegen verläuft die Schliffrichtung der bucco-mesialen Wurzel radiär zur Alveole. Aus der Abschleifung der Kauflächen ist zu ersehen, daß dieser Zahn vorwiegend eine mesio-distale Belastung erfahren hat.

In der Alveole der palatinalen Wurzel fällt der Breitenunterschied des distalen und mesialen Periodontalspaltes auf. Letzterer ist sehr weit und die Sharpey'schen Fasern verlaufen hier im Zustand stärkster Beanspruchung schräg zur Wurzel hin. Demgegenüber erscheint distal der Raum zwischen Zahn und Knochen eng. Die Alveolarkompakta wird auf dieser Seite abgebaut. Auffallend ist die Transparenzveränderung des Knochens an dieser Stelle im Vergleich zum normalen Knochengewebe der Umgebung. Auf der Gegenseite finden sich Ablagerungen neuer Knochensubstanz längs der Sharpey'schen Fasern. Durch die Druckeinwirkung ist es distal in Höhe des Alveolarrandes zu starken Zementresorptionen an der Zahnwurzel gekommen, außerdem erscheint das Zahnbein an dieser Stelle transparent. Die palatinale Seite der bucco-mesialen Wurzel zeigt die gleichen Veränderungen. Der Periodontalspalt ist von strukturlosem Bindegewebe ausgefüllt. Der Alveolarknochen erscheint transparent und ist von seichten Resorptionsbuchten umsäumt. An der Wurzelspitze finden sich Zementresorptionen.

Die Kaufläche des $\overline{4}$| ist buccal stärker abgeschliffen als lingual. Diese vorwiegend einseitige Belastung des Zahnes hat zu einer Atrophie der buccalen Alveolarwand geführt. Während lingual noch 3 Viertel der Zahnwurzel vom Alveolarknochen bedeckt ist, reicht dieser auf der buccalen Seite nur noch bis zur Hälfte der Wurzel. Der Periodontalspalt ist an dieser Stelle sehr schmal, dagegen nimmt er lingual einen viel breiteren Raum ein. Die Sharpey'schen Fasern des Periodontiums sind hier infolge einer Zugbeanspruchung straff gespannt. Im letzten Drittel der Alveole lingual ist der Alveolarknochen von tiefen Lakunen durchzogen, an denen der Knochenabbau unverkennbar ist. Der Knochen hat in diesem Bezirk ein transparentes Aussehen. Gegenüber diesen Knochenresorptionen zeigt sich am Zahn Zementabbau. Auf der buccalen Seite beweisen starke transparente Zonen im Dentin, die unterhalb der Schmelzzementgrenze besonders ausgeprägt sind und Zeichen beginnender Karies zeigen, daß diese Seite des Zahnes eine sehr starke Belastung erfahren hat, die den Alveolarknochen zur Resorption brachte.

Durch eine ausgeprägte physiologische Abschleifung ist eine höckerlose plane Kaufläche des $\overline{5}$| entstanden. Der Periodontalraum ist an diesem Zahn überall gleich weit. Die vollkommene vertikale Belastung hat lediglich in der Tiefe der Alveole zu einer Druckbeanspruchung des Periodontiums geführt. Der Alveolarknochen zeigt daher an dieser Stelle leichten Knochenabbau, den der Zahn durch Zementapposition auszugleichen versucht. Durch eine Einbuchtung der Wurzel am buccalen Alveolarrand wird bei der Belastung des Zahnes an dieser Stelle ein Druck auf Zahn und Knochen ausgeübt. Hier finden sich

im Alveolarknochen Resorptionslakunen, denen im Zahn ein keilförmiger Bezirk transparenten Dentins entspricht.

Zusammenfassung.

Bei den beiden $\frac{5|}{5|}$, deren Kauflächen vollkommen eben sind, fällt die Gleichmäßigkeit der Periodontalbreite an der buccalen und lingualen Seite auf. Lediglich in der Tiefe der Alveole ist das Periodontium komprimiert, außerdem ist hier ein Knochenabbau zu sehen, dem ein Knochenumbau im Sinne einer Transparenzveränderung der Alveolarkompakta vorausgeht. An diesen Zähnen wird der Knochenverlust der Alveole durch Zementappositionen ausgeglichen. Am $\underline{6}|$ sowie am $\overline{4}|$ haben sich im Paradentium Druck- und Zugzonen ausgebildet. Die Druckeinwirkung hat bei diesen Zähnen nicht nur zum Abbau des Alveolarknochens geführt, sondern auch am Zahn selbst ist es zu ausgedehnten Resorptionserscheinungen am Zement gekommen. Auf der Zugseite finden wir beim $\underline{6}|$ Knochenanbau längs der Sharpey'schen Fasern.

Die hier beschriebenen Untersuchungen haben gezeigt, daß jede Art der Fehlbelastung zu bedeutenden Veränderungen an Zahn und Knochen geführt hat. In der Literatur finden wir eine Anzahl von Theorien und Untersuchungen, die sich mit den Belastungsverhältnissen innerhalb des Gebisses und deren Folgen beschäftigt haben.

Der Erste, der den Begriff der Überbelastung in die Zahnheilkunde eingeführt hat, war Karolyi. Er versteht darunter eine länger einwirkende, über das Maß des Physiologischen hinausgehende Belastung, für deren Folgen neben der Richtung der einwirkenden Kraft vor allem die Quantität des Druckes maßgebend ist. Letztere ist besonders groß bei solchen Patienten, welche die Zahnreihen während der Nacht stark aufeinanderpressen oder im Schlafe knirschen.

Péter, der auf dem Boden der Karolyischen Lehre steht, gibt dem Begriff der Überbelastung folgende Definition:

„Dieselbe ist eine dynamische Störung, die zustande kommt:
a) wenn die aktive Kraft sich vergrößert,
b) die Berührungsfläche sich verkleinert,
c) wenn die Kraft in abnormer Richtung wirkt."

In der Erklärung zu dieser Definition heißt es:

„Die Kraft steigert sich beim einseitigen Beißen, nächtlichen Zähneknirschen, Trismus, krampfartigen Zuständen usw.

Die Berührungsfläche verringert sich, wenn z. B. weniger Zähne als normal vorhanden sind, wenn Zähne aus der Artikulation ausgeschaltet sind oder außerhalb der Reihe stehen.

Die Kraft wirkt in abnormer Richtung, wenn das physiologische Gleichgewicht der Zähne gestört ist."

Beide Theorien sehen in einer besonders starken, über das Maß des Physiologischen hinausgehenden Kraft, den maßgebenden Faktor für das Auftreten von Gebißschäden. Meine Untersuchungen haben gezeigt, daß nicht die Größe der Kraft für die auftretenden Schäden allein verantwortlich zu machen ist, sondern daß jede einwirkende Kraft, sofern sie auf einen Zahn ohne normale physiologische Abschleifung trifft, Veränderungen an Zahn und Paradentium hervorruft. Ich möchte mich daher der Ansicht von Balters anschließen, der sagt: „Es ist weniger die Größe der Belastung, die die Überbelastung bewirkt, als vielmehr die ausbleibende Abschleifung durch Abnutzung, welche zur Paradentose führt." (Jahrb. f. Z. 1938.) Balters führt damit die Ursache der durch eine Fehlbelastung entstandenen Gebißschäden auf eine mangelnde Kaufunktion des Gebisses zurück, denn nur eine ausgeprägte Kautätigkeit gewährleistet die für den Belastungsausgleich so notwendige physiologische Abschleifung. Durch Gebißuntersuchungen, die Balters an Chamottearbeitern vornahm, konnte er nachweisen, daß die Gebisse dieser Arbeiter, die infolge des Berufes derselben eine über das normale Maß hinausgehende Abschleifung aufwiesen, sämtlich frei von Paradentose und Karies waren. Die Tatsache, daß auch bei meinem Untersuchungsmaterial lediglich die Zahn-Knochenschliffe, bei denen die Zähne eine abgekaute, fast plane Kaufläche aufwiesen, keinerlei pathologische

Veränderungen aufwiesen, beweist ebenfalls die von Balters aufgestellte Theorie.

Es ist das Verdienst Karolyis, durch Aufstellung seiner Überbelastungstheorie den Anlaß zu einer intensiven Forschung nach der Ätiologie der Alveolarpyorrhoe gegeben zu haben.

Fleischmann war einer der Ersten, der diese Lehre an Hand patho-histologischer Untersuchungen einer Prüfung unterzog. In seiner zusammen mit B. Gottlieb herausgegebenen Abhandlung: „Beiträge zur Histologie und Pathogenese der Alveolarpyorrhoe" (Ztschr. f. Stom. 1920) kommt er zu dem Ergebnis, daß die Atrophie des Knochens das ursächliche und primäre Moment der Alveolarpyorrhoe ist. Diese Atrophie ist die Folge falscher Belastungsverhältnisse, die aber erst durch das Vorhandensein einer konstitutionellen Komponente zur Auswirkung gelangt. Durch den Schwund des Knochens wird ein Reiz auf das Epithel ausgeübt, in die Tiefe zu wuchern. Es kommt zur Bildung von Zahnfleischtaschen, in denen sekundär Zahnstein abgelagert wird. Dieser reizt das Taschenepithel und führt Entzündungen herbei, die das Gewebe an dieser Stelle eitrig einschmelzen. Dieses klinisch besonders auffallende Symptom der Taschenеiterung ist demnach eine auf dem Boden eines primären Knochenschwundes entstandene Sekundärerscheinung.

Weitere Untersuchungen wurden von Gottlieb gemacht, der ebenfalls von der Überbelastungstheorie Karolyis ausging. Bei seinen Untersuchungen stellte er fest, daß es innerhalb der Alveole je nach Richtung der Belastung zur Ausbildung von Zug- und Druckzonen kommt. An den Druckstellen wird der Knochen resorbiert, während sich an der Zugseite Knochenapposition längs der Sharpey'schen Fasern verfolgen läßt. Dort, wo der Periodontalspalt durch Knochenabbau erweitert wird, setzt eine erhöhte Zementapposition seitens des Zahnes ein, die die entstandene Breite des Periodontalspaltes auszugleichen versucht. Da eine solche Apposition von Zement an den Druckstellen in Höhe des Alveolarrandes fehlt, nimmt Gottlieb für diese Partien des Zementes an, daß sie besonders träge im

Zementanbau sind. Die Erkenntnis, daß der gleiche Grad von normaler und anormaler Belastung von verschiedenen Gebißtypen verschieden beantwortet wird, d. h., daß nicht in jedem Gebiß eine gleich starke Zementapposition einsetzt, veranlaßte Gottlieb zur Aufstellung einer Hypothese: Danach ist die Vitalität des Zementes allein maßgebend für die Immunität eines Gebisses gegen Zahnlockerung. Er schreibt dem Zement die Fähigkeit zu, den Alveolarknochen zum Anbau neuer Knochensubstanz anzuregen. Damit verläßt er die bisherige Anschauung, die in der Funktion des Gebisses den Reiz für die Erhaltung des Alveolarknochens erblickte und versucht, sämtliche An- und Abbauvorgänge innerhalb des Kiefers mit dem Grad der Vitalität des Zementes zu erklären. Trotz der Erkenntnis von dem Einfluß der Belastung auf die Veränderung der paradentalen Gewebe läßt er die von Karolyi angestrebte Schlittenartikulation, die eine normale Belastung der Zähne gewährleistet, nur für die Gebisse älterer Individuen gelten, da die Vitalität des Zementes mit zunehmendem Alter abnimmt.

In seiner 1931 zusammen mit Orban herausgegebenen Arbeit: „Die Veränderungen der Gewebe bei übermäßiger Belastung der Zähne“ beschreibt er die Untersuchungsergebnisse von Hundezähnen, die durch Überkronen eine künstliche Überbelastung erfahren haben. Ob diese Zähne wirklich eine so starke Belastungsveränderung, wie Gottlieb und Orban annehmen, erfahren haben, möchte ich bezweifeln, denn es ist eine Erfahrungstatsache, daß ein Gleithindernis in so ausgeprägter Form, wie es das Überkronen dieser Zähne darstellt, eher dazu führt, durch Verschieben des Bisses diese Zähne aus der Belastung auszuschalten, da jeder Druck, der auf diese Zähne trifft, sehr schnell die Schmerzschwelle des Periodontiums überschreitet. Haben sich dennoch auch an diesen Zähnen schon nach verhältnismäßig kurzer Versuchsdauer, die sich nicht über Jahre, sondern nur über Tage und Monate erstreckte, Veränderungen des paradentalen Gewebes gezeigt, die die Autoren als Einflüsse der Belastung ansehen, so ist es unverständlich, wie sie der falschen Belastung nur eine geringe Bedeutung für

die Ätiologie der Zahnlockerung zugestehen und mit der Hypothese Gottliebs von der Vitalität des Zementes die Ursache der Alveolarpyorrhoe zu erklären versuchen.

Die von Fleischmann, Gottlieb, Orban, Römer u. a. angestellten patho-histologischen Untersuchungen erforderten eine Entkalkung der Präparate, wodurch Veränderungen, die ihren Ausdruck lediglich in Verkalkungsveränderungen finden, nicht mehr wahrzunehmen waren. Daher war es auf Grund dieser Untersuchungen nicht möglich, etwas über die feinen, bei fehlendem Artikulationsausgleich auftretenden Belastungsunterschiede und deren Auswirkung auf Zahn und Knochen auszusagen. Die Untersuchungen der nicht entkalkten Knochenschliffe haben gezeigt, daß die von obigen Autoren beschriebenen Resorptionserscheinungen an Zahn und Knochen erst das Endstadium eines lange vorher beginnenden pathologischen Prozesses sind, dessen Ablauf innerhalb von Periodontium, Knochen und Zahn im Folgenden noch einmal im Zusammenhang dargestellt werden soll.

Am Periodontium fällt zunächst die Verschiedenheit der Breite des Periodontalspaltes eines nicht beanspruchten Zahnes von der des in Funktion stehenden Zahnes auf. Die funktionell gestaltete Periodontalbreite ist größer als die rein anatomisch-entwicklungsgeschichtliche. Nach Balters behält der sich abschleifende Zahn einen engen Periodontalspalt und damit seine Festigkeit bei, während der sich nicht abnutzende Zahn seinen Periodontalspalt bis zu pathologischen Ausmaßen erweitert. Die vorher beschriebenen Untersuchungen zeigen ebenfalls, daß Zähne mit stark abgeschliffenen Höckern einen engen Periodontalspalt aufweisen, der überall gleich ist und lediglich in der Tiefe der Alveole, infolge des Kaudruckes eine geringe Erweiterung erfahren hat. Dagegen tritt bei einem Zahn mit ausgebildeten Höckern und fehlender Abschleifung eine Belastung ein, die eine Kippung des Zahnes in Richtung der Belastung auslöst. Es kommt innerhalb dieses Zahnes zur Ausbildung eines Drehpunktes, der im allgemeinen etwa unterhalb der Mitte der klinischen Wurzel liegt. In der Alveole bilden sich daher ober-

halb und unterhalb des Drehpunktes Druck- und Zugzonen aus. Entsprechend der Intensität des Druckes kann man am Periodontium verschiedene Phasen der Veränderung feststellen. Bei geringer Annäherung des Zahnes an den Knochen kommt es nur zu einer Entspannung der Bindegewebsbündel des Aufhängeapparates. In diesem Stadium tritt noch keine Resorption des Knochens ein. Wird dagegen ein starker Druck auf das Periodontium ausgeübt, so wird dieses komprimiert. Es kommt zu einer Stauung in den Gefäßen, die eine Störung der normalen Lebensvorgänge des Gewebes hervorruft. Bevor das Gewebe vollkommen zerstört ist, hat es das Bestreben, sich den notwendigen Lebensraum wieder zu verschaffen. Die Bindegewebszellen werden zur Bildung osteoklastischer Riesenzellen angeregt, die den Knochen an der Druckseite zur Resorption bringen.

An den Zugzonen nimmt die Verbreiterung des Periodontalraumes sehr große Dimensionen an. In der Regel finden wir hier einen stark gespannten Aufhängeapparat.

Der Alveolarknochen läßt an den Druckstellen verschiedene Grade der Veränderung erkennen. Beim jugendlichen Individuum ist die Knochenkompakta noch sehr dünn und der Alveolarknochen zeichnet sich durch starke Umbauvorgänge aus, wie die Zahn-Knochenschliffe aus dem Gebiß eines 14jährigen Mädchens erkennen ließen. Erst eine ausgeprägte Kaufunktion sorgt für die Verstärkung und Ausbildung der Knochenkompakta. Diese Tatsache wird besonders deutlich, wenn man die Zahn-Knochenschliffe eines funktionslosen Zahnes und eines beanspruchten Zahnes vergleicht. Während ersterer keine oder nur eine sehr dünne Knochenkompakta aufweist, ist diese bei dem in Funktion befindlichen Zahn bedeutend dicker und ausgeprägter. Erfährt nun ein solcher Zahn eine kontinuierliche einseitige Belastung, so beantwortet der Alveolarknochen auch bei geringen Belastungsgrößen diese Beanspruchung mit einer Verstärkung der Alveolarkompakta, die an diesen Druckstellen an Dicke zunimmt. Durch weitere Einlagerungen von Kalksalzen bekommt der Knochen an diesen Stellen ein transparentes Aus-

sehen. Innerhalb dieser transparenten Zonen beginnt bei fortdauernder Druckbeanspruchung die Resorption des Knochens. Die Alveolarkompakta ist dann von weiten Resorptionslakunen durchzogen, die zur Eröffnung der naheliegenden Markräume führen und die Kompakta zur Auflösung bringen. Dieser Verlust der Knochenkompakta führt zu einer Verbreiterung des Periodontalspaltes, die den festen Halt des Zahnes in seiner Alveole herabsetzt.

Um über die Gewebsveränderungen innerhalb der transparenten Zone Näheres zu erfahren, wurde von dem Präparat des $5\overline{|}$ Fall I ein Dünnschliff angefertigt und dieser im Mikroskop untersucht. Hierbei zeigte sich an dem Zahn in Höhe des lingualen Alveolarrandes eine erhöhte Kalkablagerung im Zahnbein, woraus hervorgeht, daß durch die abnorme Belastung eine Abweichung in der Struktur der Zahnhartsubstanzen eingetreten ist. Diese Vorgänge werden bei der Besprechung der Zahnveränderungen eingehender gewürdigt werden. Mein besonderes Interesse gilt an dieser Stelle den Veränderungen an der knöchernen Alveole. Hier fand sich, wie schon makroskopisch geschildert, ein bedeutender Unterschied zwischen der Knochenschicht der buccalen und lingualen Alveolarwand. Während die buccale Wand in Höhe des Alveolarrandes 2 mm maß, war die linguale Wand 5 mm dick.

In der lingualen Wand findet sich entsprechend der transparenten Stelle ein dunkelgrauer 4 mm langer bis 1 mm dicker langspindeliger Bezirk, der gegen die Umgebung stark abgesetzt ist. Die Alveolarkompakta ist an dieser Stelle von zahlreichen weiten Lakunen durchzogen, an denen der Knochenabbau unverkennbar ist. Auch das Havers'sche System ist hier bedeutend kleiner und besteht aus wenigen Ringen. Das durchsichtige Gebiet besteht aus einer faserigen krümeligen, vermehrt kalkhaltigen Bindegewebssubstanz, die an einem schmalen Knochenbälkchen ansetzt. Dieses Knochenbälkchen hat kein Havers'sches System, sondern die Knochenkörperchen sind hier in langen Wellenlinien angeordnet.

Ich möchte daher für die transparenten Stellen annehmen, daß es sich hier um eine sehr starke Verkalkung der Knochengrundsubstanz handelt, deren Lebensfunktion herabgesetzt ist, und die infolgedessen einer vom Bindegewebe des Periodontiums ausgehenden Knochenauflösung, die durch die abnorme Druckbelastung dieser Zonen ausgelöst wird, verfällt.

Auf der Zugseite findet sich bei einer Reihe der untersuchten Fälle eine Anlagerung neuer Knochensubstanz längs der Sharpey'schen Fasern.

Die Umbauvorgänge am Zahn sind quantitativ wesentlich verschieden von denen des Knochens. Haben wir beim Knochen überall an den Druckseiten einen starken Knochenabbau feststellen können, so fanden sich Zeichen einer beginnenden Zementresorption am Zahn nur selten und zwar vorwiegend an Fällen, bei denen eine Zementapposition ganz fehlte oder nur schwache Ansätze einer solchen nachzuweisen waren. Daraus ergibt sich, daß die Vitalität des Zementes, wie Gottlieb sagt mitbedingend ist für die Umbauvorgänge am Zahn. Bei Zähnen mit hochvitalem Zement fanden sich auf der Druckseite an der Wurzelspitze starke Zementappositionen. Diese fehlten in Höhe des Alveolarrandes, ein Zeichen dafür, daß die Anbaufähigkeit des Zementes an der Oberfläche des Zahnes nicht überall gleich ist und von der Wurzel zum Zahnhals hin abnimmt.

Eine auffallende Veränderung bilden die Zonen transparenten Dentins an den Druckstellen. Die untersuchten Zähne haben gezeigt, daß die Ausbildung der Transparenz abhängig ist von der Dauer der Druckeinwirkung. Während bei jungen Individuen trotz vorhandener falscher Belastung diese Transparenz im Zahnbein noch nicht zu sehen ist, zeigen die Gebisse älterer Patienten diese in immer steigendem Maße, sodaß bei Zähnen, die den Gebissen 50- bis 60jähriger Patienten entnommen sind, oft eine vollkommene Transparenz der auf der Druckseite liegenden Wurzelhälfte wahrzunehmen ist. Bei Zähnen, die infolge ihrer physiologischen Abkauung eine senkrecht zur Zahnachse einwirkende Belastung erfahren haben, äußert sich

die Druckbeanspruchung in einer gleichmäßigen Transparenz der Wurzelspitze, die zu einer vollkommenen Transparenz der Wurzel im Alter führt.

Vergleicht man die Veränderungen des Alveolarknochens mit denen des Zahnbeins, so sieht man, daß letztere viel geringer sind und bedeutend langsamer zur Ausbildung gelangen. Die Ursache hierfür liegt in der von Black und Driak und später von Fournier, einem Schüler von Balters, auf Grund von Belastungsversuchen festgestellten Elastizität des Dentins. Danach ist der Zahn kein homogenes starres Gebilde, sondern das Dentin läßt sich um 5 bis 8 % zusammendrücken, ohne eine sichtbare Veränderung zu zeigen. Erfährt nun der Zahn eine einseitige Belastung, so wird er an den Druckstellen, besonders an der Berührungsstelle von Zahn und Knochen, eine Durchbiegung erfahren. Das Zahnbein reagiert auf diese Beanspruchung mit einer erhöhten Kalkeinlagerung an diesen Stellen, die uns dann als transparente Zonen erscheinen. Je nach der Dauer der Druckeinwirkung und der Menge der abgelagerten Kalksalze unterscheiden wir im Zahnbein beginnende und vollkommene Transparenz. Balters bezeichnet die sich bildende Transparenz als Stützzone, die einmal eine Verdichtung des Dentins darstellt und zum andern für den Ausgleich der Belastung Sorge trägt. Gelingt diese Verkalkung nicht in erforderlichem Maße oder wird dieselbe durch anhaltenden Druck gestört, dann muß die Beeinträchtigung des Dentins die notwendige Folge sein.

Fournier hat an einer großen Zahl von Zähnen, die einen sichelförmigen Defekt in der Zahnhalsgegend aufwiesen, nachweisen können, daß dieser die Folge einer Druckbelastung des Dentins ist. Der Zahn ist in diesen Fällen einer länger anhaltenden falschen Belastung ausgesetzt gewesen, die zunächst Schädigungen des Dentins an den Druckstellen und dann den Gewebstod dieser geschädigten Stellen herbeigeführt hat. Es ist daher Balters zuzustimmen, wenn er sagt, daß diese durch einseitige Belastung des Zahnes entstandenen geschädigten Zonen im Dentin besonders für Karies disponiert sind.

Bei meinem Versuchsmaterial fand ich an mehreren Zähnen eine beginnende Karies an diesen Zonen der Transparenz. Die transparenten Stellen lagen infolge der Atrophie des Alveolarknochens oberhalb des Zahnfleischansatzes. Sie waren damit denselben Bakterien- und Säureeinwirkungen ausgesetzt wie das benachbarte Zahnbein der Zahnhalsgegend. Die transparenten Zonen sind spröde. Sie sind deshalb den traumatischen Einflüssen weiterer Belastung gegenüber weniger widerstandsfähig. Das muß als Grund dafür angesehen werden, daß die Karies zunächst an diesen Stellen angreift und nicht in der Gegend der übrigen freiliegenden Wurzeln.

Auf der Zugseite konnte ich keinerlei Veränderungen feststellen.

Die große Bedeutung, die der Funktion und einer ausgeglichenen Belastung des Gebisses für den Erhalt desselben zukommt, wie dieses von Balters immer wieder betont wird, wird besonders deutlich, wenn man den Fall VIII und das Präparat des $\overline{6}|$ von Fall II zum Vergleich hinzunimmt. Hier haben die Zähne eine starke physiologische Abschleifung erfahren, die eine vertikale Belastung derselben ermöglichte. Obwohl der Patient (Fall VIII) über 60 Jahre alt geworden ist, ist keine Lockerung der Zähne aufgetreten und der Alveolarfortsatz zeigt außer der horizontalen senilen Atrophie keinerlei Veränderungen. Diese Erkenntnis gibt gleichzeitig den Hinweis für die Prophylaxe und Therapie von Gebißschäden, deren Ausgang die Zahnlockerung ist. Die Aufgabe besteht in der Herbeiführung eines Belastungsausgleiches des Gebisses. Balters sieht in der Erreichung dieses Zieles einmal ein Problem der Ernährung und zum andern eine rein technische Auswertung dieser Erkenntnis bei der Anfertigung von Füllungen und Zahnersatz, wobei die Wahl des Füllungsmaterials von besonderer Bedeutung ist. Es kommt demnach nicht nur auf das „Was", sondern auch auf das „Wie" der Ernährung an. Mit fortschreitender Zivilisation hat die Ernährungsweise eine gänzliche Umwandlung erfahren. Während früher die Härte der Speisen eine erhöhte Kaufunktion

notwendig machte, und die Zähne durch die starke Reibung eine Abschleifung erfuhren, entbehrt unsere heutige Nahrung der harten Speisen völlig. Da sie vornehmlich aus weichen Speisen zusammengesetzt ist, wird dadurch einmal eine physiologische Abkauung und Abnutzung der Zähne ausgeschlossen und zum anderen die funktionelle Beanspruchung der Kiefer herabgesetzt. Die Konsistenz der Nahrung hat dazu geführt, daß der Mensch das Kauen gänzlich verlernt hat. Statt den Bissen ausgiebig zu zerkauen, zerteilt er diesen nur und schluckt ihn hinunter. Er wird zum Schlinger, der dem Magen die Arbeit, die eigentlich den Zähnen zukommt, mitüberantwortet. Es ist darum Aufgabe der Prophylaxe, den Patienten auf die Notwendigkeit einer Ernährungsweise, die frei von jeder gekünstelten Nahrung ist und auf den Erkenntnissen der modernen Ernährungsforschung beruht, hinzuweisen und ihn wieder zum Kauen zu erziehen. Daneben können in Gebissen, die infolge falscher Nahrungsaufnahme eine physiologische Abschleifung vermissen lassen, durch ein künstliches Nachschleifen, wie dieses von Karolyi empfohlen wurde, Fehler verhütet und bereits vorhandene Schäden ausgeglichen werden.

Bei Füllungen und Zahnersatz ist darauf zu achten, daß ein reibungsloses Aneinandervorbeigleiten der Zähne gewährleistet ist, ferner soll die Konsistenz des Füllungsmaterials so gewählt sein, daß die Füllungen an den weiteren Abschliffvorgängen der Zähne teilnehmen können, da sonst in einem normal belasteten Gebiß durch den Zahnersatz Belastungsverhältnisse geschaffen werden können, die zu Schädigungen des Paradentiums führen.

Am Schluß dieser Arbeit möchte ich nochmals darauf hinweisen, daß ich durch die Untersuchungsergebnisse zu der Auffassung gekommen bin, daß der Funktion und dem dadurch geschaffenen Belastungsausgleich eines Gebisses eine weit größere Bedeutung für die Gesunderhaltung desselben zukommt, als dieses bisher in der Literatur angenommen wird. In vielen Fällen ist die gestörte Artikulation die primäre und alleinige Ursache der Zahnlockerung. Das Hinzutreten konstitutioneller Faktoren

trägt in diesen Fällen lediglich zum schnelleren Verlauf der Krankheit bei. Durch stärkere Berücksichtigung des Belastungsausgleiches innerhalb des Gebisses kann das Auftreten von Zahnschäden in vielen Fällen verhindert werden.

Mir ist es eine angenehme Pflicht, an dieser Stelle Herrn Professor Dr. Balters für die freundliche Überlassung des Themas, seinen Rat und seine Anregung bei meinen Experimenten, sowie für seine mir stets bewiesene Hilfsbereitschaft meinen herzlichsten Dank auszusprechen. In diesen Dank schließe ich auch Herrn Professor Dr. Ceelen ein, der mir in freundlicher Weise das Material für meine Arbeit zur Verfügung stellte.

Schrifttum.

Balters, W., Über die Bedeutung der Funktion (Jahrb. f. Z. 1938).
— Die Bedeutung der Funktion für den Bestand des Zahnes. D. Z. W. 1936. H. 49.
Driak, Über die Elastizität des Dentins. Z. f. Stom. 1932 S. 1421.
Fournier, Über die Ursache und Entstehung des sichelförmigen Defektes. Diss. Bonn 1936.
Fleischmann-Gottlieb, Beiträge zur Histologie und Pathogenese der Alveolarpyorrhoe. Ö. Z. f. Stom. 1920. H. 2.
Gottlieb, B., Zur Ätiologie und Therapie der Alveolarpyorrhoe. Ö. Z. f. Stom. 1920.
— Die diffuse Atrophie des Alveolarknochens. Z. f. Stom. 1923. H. 4.
— Weitere Beiträge zur Kenntnis des Alveolarschwundes und dessen Wiedergutmachung durch Zementwachstum. Z. f. Stom. 1923 S. 159.
— Paradentalpyorrhoe und Alveolaratrophie. Fortschr. d. Z. 1927 S. 366.
Gottlieb-Orban, Die Veränderungen der Gewebe bei übermäßiger Beanspruchung der Zähne. Leipzig 1931.
Karolyi, Beobachtungen über Pyorrhoe alveolaris und Karies Dentium. Ö. U.V. f. Z. 1902.
Péter, F., Die Überbelastungstheorie. Ö. Z. f. Stom. 1922 und 1924.
Römer, Knochenumbau und Knochenabbau am Alveolarfortsatz. Korr. f. Z. 1925.
Stärke, W., Überbelastung und Entlastung. Z. R. 1932 H. 44.
Stein-Weinmann, Die physiologische Wanderung der Zähne. Z. f. Stom. 1925. S. 733.

Lebenslauf.

Am 12. Mai 1913 wurde ich, Maria Jansen, in Düsseldorf als Tochter des Fabrikanten Martin Jansen und seiner Ehefrau Katharina geb. Meurers geboren. Ich besuchte das Lyzeum und Oberlyzeum der St. Angela-Schule in Düsseldorf, wo ich im Februar 1932 die Reifeprüfung bestand. Darauf studierte ich in Freiburg i. Br. und Bonn Zahnheilkunde. Am 9. Juni 1937 bestand ich in Bonn das zahnärztliche Staatsexamen und erhielt die Approbation als Zahnarzt.